Aus der chirurgischen Universitätsklinik Berlin Ziegelstraße.
(stellv. Direktor: Prof. Dr. Rostock.)

Über die Schädigung der menschlichen Haut und Schleimhäute durch die Farbstoffe der Tintenstifte

Inaugural-Dissertation

zur

Erlangung der Medizinischen Doktorwürde

an der

Friedrich-Wilhelms-Universität zu Berlin

vorgelegt von

Maria Kittel

approbierte Ärztin aus Dresden

Tag der Promotion: 30. Juni 1939.

1939

Druckerei und Verlag wissenschaftlicher Werke Konrad Triltsch,
Würzburg-Aumühle

M 91

Digitized by the Internet Archive
in 2026

https://archive.org/details/IA41550804_0091

Die Erfindung des Tintenstifts gegen Ende des 19. Jahrhunderts und seine Einführung in alle Volks- und Berufsschichten verlieh ihm sofort große toxikologische Bedeutung. Denn bei seiner vielseitigen Anwendung kam es natürlich zu zahlreichen Verletzungen und Vergiftungen. Somit wurde das Problem der Behandlung von Tintenstiftschädigungen aktuell. Dazu ist ein genaues Studium seiner Wirkung auf die verschiedenen Gewebe des menschlichen Körpers Voraussetzung. Zur Anreicherung dieser Erfahrungen ist es nötig, Tierexperimente heranzuziehen, Zwar reagiert der tierische Organismus nicht in ganz derselben Weise auf die Einwirkung von Tintenstift wie der menschliche; es ergeben sich aber doch große Ähnlichkeit der Untersuchungsresultate, so daß sie unbedingt Verwendung finden können.

Zunächst sei hier auch etwas über die Zusammensetzung des Tintenstiftes vorausgesetzt. Eine Tintenstiftmine besteht aus einem Teil wasserlöslichem Farbstoff und einem anderen Teil Füllmasse, die der Mine den gewünschten Härtegrad gibt. Sie besteht meist aus Graphit mit oder ohne Zusatz von Tonmasse. Als Farbstoff werden Teerfarben angewendet: Methylviolett oder Kristallviolett. Die gewöhnlichen Methylviolette des Handels enthalten im Molekül 4 oder 5 Methylgruppen. So enthält der Tintenstift von J. Faber basische Triphenylmethanfarbstoffe. Das Kristallviolett O der Höchster Farbwerke ist ein chemisch reiner, einheitlicher Körper mit 6 Methylgruppen im Mol; es ist das Chlorid des Hexamethylpararosalins und stammt aus der Gruppe der Triphenylmethan-Farbstoffe. — Das Methylviolett B, 2B und Dahlia B, ebenfalls aus den Höchster Farbwerken und das Pyoktaninum caeruleum (Merck) sind Gemische von Chloriden höher methylierter Pararosaline, zum hauptsächlichen Teil Penta- und Hexamethylpararosaline.

Methylviolett

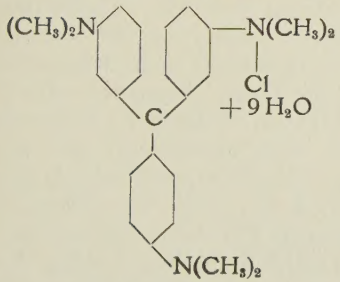

Kristallviolett

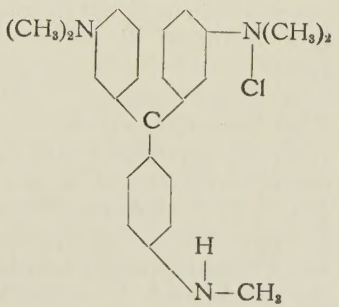

Kristallviolett bildet grünglänzende Kristalle, die anderen Formen sind meist in Pulverform. Sie alle (auch das Kr.) lösen sich in H_2O und Alkohol in violetter Farbe. Das Genthianaviolett, zu mikroskopischen Zwecken verwendet, stellt ein dextrinhaltiges Methylviolett dar. In seiner Wirkung ist das Kristallviolett dem Methylviolett gleichzusetzen; es soll deshalb in dieser Arbeit fast ausschießlich vom Methylviolett (=M.) die Rede sein.

Vogt hat an Tierversuchen festgestellt, daß alle basischen Anilinfarben Reizzustände an den Geweben hervorrufen, alle sauren Farbstoffe aber keinerlei oder nur ganz geringen Einfluß auf die Gewebe ausüben. Die Giftigkeit eines Farbstoffs geht erfahrungsgemäß mit seiner Basizität parallel. So hat Overton die besondere Giftigkeit von bas. Farbstoffen für die Zellkerne von Spirogyren beobachtet. Sie dringen leicht, saure nur langsam oder gar nicht in die lebende Zelle ein. Die bas. Farbstoffe sind lipoidlöslich und diffundieren deshalb durch die tierische Zellmembran.

Im Allgemeinen folgen die sauren und alkalischen Farben in ihrer Wirkung den gleichen Gesetzen wie die Säuren und Laugen. So koagulieren Säuren bei Gegenwart von neutralen Salzen Eiweiß. Bei der Einwirkung von verdünnten Säuren bildet sich eine Schutzdecke von koaguliertem Eiweiß, die das weitere Eindringen der Säure verhindert. Daher auch die relativ unschädliche Wirkung der sauren Farbstoffe. — Basen dagegen, so auch das bei den basischen Farbstoffen freiwerdende Alkali, verflüssigen die Eiweißstoffe unter Bildung von Albuminaten. Dem Eindringen der Lauge in die tieferen Schichten ist nun keine Schranke mehr gesetzt.

Erdheim hat in klassischen Untersuchungen auf dem Gebiet der Farbstofforschung folgende Reihe aufgestellt, die die Toxizität der Farbstoffe angibt: grün-gelb-rot-braun-blau-violett-schwarz. Das M. und Kr., die gebräuchlichsten sind demnach auch die giftigsten unter ihnen.

Die Wirkung des M. und K. ist an Hand von klinischen Beobachtungen und zahlreichen Tierversuchen von den verschiedensten Autoren beobachtet worden. Im allgemeinen ist vorauszusetzen, daß das M. sich in seiner Wirkungsweise nicht wesentlich vom K. unterscheidet. — Der aromatische Grundcharakter tritt an allen Farbstoffen mehr oder weniger deutlich zu Tage. Er zeigt sich 1. in der Erregung und Lähmung (je nach Dosierung) des verlängerten Marks. 2. in der Wirkung als allgemeines Protoplasmagift, 3. in der lokalen Reizwirkung und 4. durch die Beeinflussung der peptischen und tryptischen Verdauung. Die Wirkung als starkes Protoplasmagift wurde von Pentzold besonders betont. Auf ihr beruht auch der entwicklungshemmende Einfluß auf Bakterien-

und Protozoenwachstum, auf den die Verwendung der oben genannten Farben als Antiseptika zurückzuführen ist. So wurden sie schon im Jahre 1890 von Stilling unter dem Namen Pyoktanin gegen Bakterien angewendet. Diese antibaktericide Wirkung wurde außerdem von Pentzold und Beckh aufgefunden. Auch heute hat das M., das von besonders starkem antiseptischem Charakter ist, noch als Pyoktaninum caeruleum in der Medizin, bes. aber in der Tierheilkunde therapeutische Bedeutung. M. wirkt in einer Lösung von 1:4000 entwicklungshemmend auf Fäulnisbakterien; K. in einer Lösung von 1:100—1:1 000 000 und M. bei einer Konzentration von 1:500 000 innerhalb von 8 Stunden abtötend auf Paramäzien.

Doch beim Menschen nahm man von seiner früher so ausgedehnten Anwendung mit der Zeit Abstand, da der menschliche Organismus auch schon von geringen therapeutischen Dosen manchmal Schaden erleidet. Dies im Gegensatz zu den viel angewendeten Azofarbstoffen (Trypanrot, Trypoflavin, Rivanol etc.), die neben ihrer stark parasitären Wirkung eine weit geringere organotrope zeigen. — Erst in den letzten Jahren wurde das Pyoktanin wieder zu folgender therapeutischer Anwendung beim Menschen empfohlen: Spülungen bei septischem Abort, bei Di., Furunkulose, Frambösiegeschwüren und bei Ulcus cruris. (Gminder, Meyer, Hasen, Sellenthin.)

Bei Applikation von größeren Dosen kommt es zu lokaler Reizwirkung an den Geweben, die bei den als Protoplasmagiften erwähnten Trimethylmethanfarbstoffen besonders stark ist. Je nach Art des Gewebes ist die Wirkung eine verschiedene. Von besonderer Heftigkeit ist sie an verletzter Haut und an Schleimhäuten (Augen, Mund, Magen, Darm und Blase), während sie an der unverletzten Haut für gewöhnlich nur sehr gering ist. Es sind aber auch Fälle in der Literatur bekannt, wo es durch die unverletzte Haut durch Tragen von mit M. gestempelter Wäsche bis zu schweren Intoxikationen kam. (Neuland, Thomsen.) Es handelt sich dabei um Säuglinge und Kleinkinder, bei denen die Haut besonders fein und gut durchblutet ist. Auf diesem Wege dagegen sind beim Erwachsenen keine Schädigungen bekannt. Aber durch Tragen von zu stark gefärbten Schuhen (Japha-Stifel) und durch Anwendung von Haar- und Wimpernfärbemitteln zeigten sich bei wahrscheinlich gegen Anilinfarben besonders empfindlichen Personen zum Teil schwere Erscheinungen; ein Fall von tödlichem Verlauf ist beschrieben worden. Meist kam es zu Exanthemen mit livider Verfärbung der Haut; immer aber zu allgemeintoxischen Erscheinungen, deren Charakter noch beschrieben werden soll.

Die Einwirkung von Tintenstift auf die schon vorher oder erst durch den Tintenstift verletzte Haut ist natürlich eine viel stärkere, wenn auch zunächst nur lokale. Sie ist fast unabhängig von Alter und Disposition der betroffenen Person. Im Tintenstift handelt es sich um einen organischen Fremdkörper, dessen Wirkung in einer chemischen und physikalischen besteht. Zwar tritt die physikalische hinter der chemischen weit zurück, weshalb wir es hierbei auch vorwiegend mit Fernwirkungen zu tun haben werden.

Die Stärke des Reizes ist abhängig von der Löslichkeit des Stoffes in der Gewebsflüssigkeit; M. ist gut löslich. Die Antwort auf den Reiz sind Entzündung und allmählicher Gewebstod, die gleich stark die Zellen (Gewebe, paraplastische Substanzen) betreffen (H a r f f). An der Stelle der Einwirkung kommt es zu Vorwölbung und Schwellung der Umgebung mit Infiltration des Gewebes mit M. Während der Tintenstift langsam im Gewebswasser sich auflöst, bildet sich um ihn herum eine Höhle, die mit konzentrierter Farbstofflösung angefüllt ist und langsam größer wird. M. haftet am Orte der Applikation und dringt nur langsam immer tiefer in die umgebenden Gewebsschichten vor. Dabei bilden sich entzündliches Oedem und torpide, schwerheilende Geschwüre, die pathologisch-anatomisch Kolliquationsnekrosen mit geringer Heilungstendenz darstellen. Ihre Ausbreitung in der Horizontalen ist eine größere als in der Tiefe, weil sich die toxische Flüssigkeit im lockeren Fett- und Bindegewebe zwischen den einzelnen Gewebsschichten leichter ausbreiten kann als in den Muskeln oder gar Knochengeweben. M. dringt von Fall zu Fall verschieden schnell in die Lymph- oder Blutbahn ein, um damit die oben erwähnten Fernwirkungen auf den Organismus auszuüben. Sie zeigen sich in Verschlechterung des Allgemeinbefindens (Fieber, Kopfschmerzen, Appetitlosigkeit), die mit lokaler Behandlung der Verletzung wieder verschwinden.

Verletzungen der Haut durch Tintenstift sind in der Literatur in zahlreichen Fällen beschrieben und im Tierexperiment ergänzend untersucht worden. W e b e r und K r a u s e berichten über subcutane Injektion von M. mit darauffolgender Nekrose. Ferner haben G l a ß und K r ü g e r, P e r e z, E r d h e i m, D e l g a d o. R i z v a s, B e c h s h ö f f - N i e l s e n u. a. m. Versuche dieser Art vorgenommen und beschrieben. In allen Fällen kam es zu ausgedehnten Nekrosen mit Vitalfärbung an Haut, Schleimhaut, lockerem Bindegewebe, Muskulatur, Knorpel und Knochen; dabei zeigte sich in den Fällen, wo größere Dosen verabreicht wurden, allgemeines Krankheitsgefühl. Hier sei ein Fall erwähnt, den Gartenmeister beschreibt: Ein Patient mittleren Alters erkrankte an Gelbsucht, Schüttelfrost, Durchfall. Die Ursache für dieses schlechte

Allgemeinbefinden war ein in der Hohlhand verbliebener Rest einer Tintenstiftmine, die 3 Monate zuvor nicht vollständig entfernt worden war. Nach Excission des Stückes trat schnell vollständige Genesung ein.

Besonders häufige Tintenstiftverletzungen mit oft schwersten Folgen kommen an den Augen vor. Hier gelangen beim Anspitzen des Stiftes Teile in den Augenbindesack, auf die Conjunktiva oder Cornea. Hier übt das Gift an dem schon gegen kleinste Einflüsse so empfindlichen Gewebe besonders zerstörende Wirkung aus. Schon der Staub einer Mine kann die Augenbindehaut oder Cornea schädigen und zu ausgedehnten Verätzungen führen. Zuerst wurden von Jaenike im Jahre 1890 Augenschädigungen durch M. beschrieben; dann etwas später von Gräflin, Vogt, Oloff. Ich selbst hatte während meiner Tätigkeit an der Universitätsaugenklinik Berlin Gelegenheit, einige Fälle von Verletzungen dieser Art zu beobachten. Auch in dem von mir noch zu beschreibenden Falle kam es zu schwersten Verätzungen an beiden Augen. In allen berichteten Fällen zeigt sich die Schädigung mehr oder weniger stark in folgender Weise:

Im Conjunktivalsack blau gefärbter Eiter. Die Lider sind stark geschwollen, die Conjunktiven chemotisch und blau verfärbt; Cornea blau, keratitische Zeichen bis Ulcerationen; ev. Phtisis bulbi. Mandel teilt die von ihm beobachteten Fälle folgendermaßen ein:

1. Leichte Fälle: verfärbte Bindehaut und leichte Hornhauttrübung.
2. Mittlere Fälle: starke Entzündung der Hornhaut, der Blasen- und Narbenbildung folgt.
3. Schwere Fälle: Nekrose der Bindehaut, Hornhautgeschwüre und schwerste Erkrankung des inneren Auges.

Alle auftretenden Komplikationen wie Iritis, Cyclitis und Retinitis führten nicht selten zur Erblindung.

Weitere Tintenstiftverletzungen am Auge wurden von Gräflin, Bock, Natanson, Wolff u. a. m. geschildert. So beschreibt Wolff unter anderem 5 Fälle von Strafgefangenen, die sich zum Zwecke der Selbstverstümmelung Kopierstift in die Augen steckten. Es kam in allen Fällen zu schwersten Reaktionen in oben angeführtem Sinne. An 4 Augen trat Erblindung ein, 2 davon mußten enukleiert werden. In einem dieser Fälle, die zur Erblindung führten, war die Mine 6 Tage, in einem anderen 4 Tage und in beiden restlichen je 1 Tag im Auge verblieben, bis sie in Behandlung kamen. Die Prognose ist also bei nicht rechtzeitiger Behandlung solcher Verletzungen quo ad visus sehr schlecht zu stellen. Überhaupt hängt bei diesen Schädigungen wie bei allen

Vergiftungen die Heilungsaussicht ganz bes. von der Schnelligkeit des therapeutischen Eingriffs ab. Diese große Schädlichkeit des Tintenstifts beruht nach Kuwahara vor allen auf dessen Gehalt an M. Auch auf diesem Gebiet wurden zahlreiche Tierversuche unternommen. Sie zeigten der menschlichen Reaktionsweise sehr ähnliche Resultate.

Neben der Häufigkeit der Verletzungen an Haut und Augenschleimhaut treten die der Blasenschleimhaut weit zurück. Einer dieser Fälle ist von Racz beschrieben worden. Ein 12 cm langes Tintenstiftstück war 5 Tage in der Harnröhre eines Mannes verblieben. Die Wand der Urethra war nekrotisch, das umgebende Gewebe violett imbibiert. Die Nekrose war nicht so ausgedehnt, wie es der Länge des Stückes und der Verweildauer entsprochen hätte. Die partielle Resektion der Urethra führte zur Heilung. Die in diesem Fall verhältnismäßig geringe Ausdehnung der Schädigung ist wohl auf die saure Reaktion des Harns zurückzuführen, die die Giftigkeit des basischen Faktors im M. abschwächte.

Auch die Aufnahme von M. durch die Lunge ist beschrieben. Dabei wurde von einem holländischen Müller in der Papierindustrie Methylviolettstaub eingeatmet. Es traten vorübergehende Störungen des Allgemeinbefindens auf.

In zahlreichen Tierversuchen haben vor allem Gierlich, Führer, Ilkhff, Penzold die Beeinflussung des Allgemeinbefindens durch M. und seine Einwirkung auf die inneren Organe studiert.

Durch Führer wurde schon 1908 die digitalisähnliche Wirkung des M. zum erstenmale festgestellt: bei Gabe von großen Dosen kommt es zu Herzstillstand in Systole, bei submaximalen Dosen tritt überwiegend diastolische Schädigung des Herzens ein. Dabei zeigt das Herz eine violette Verfärbung; es handelt sich also um ein färbendes Herzgift, das dieselben Schädigungen des Herzens verursacht wie die Substanzen der Digitalis- bzw. Saponingruppe. Von Lustwerk wurde diese digitalisähnliche Wirkung des M. erstmalig zu therapeutischen Zwecken ausgenutzt; er gab einer Anzahl von Patienten mit cardialem und renalem Ascites Pyoktaninum caeruleum und stellte fest, daß es auch dann noch am Herzen wirksam angriff, wenn Strophantin und Digitalis versagt hatten. Es kam zu ausgezeichneter Diurese. — Nach Pietskowski bewirkt M. genau wie Strophantin bei seiner Adsorption durch die Herzwand eine Verfestigung derselben.

Führers Untersuchungen am Frosch ergaben außerdem, daß

für die Schnelligkeit der Resorption des Giftes die umgebende Temperatur von Wichtigkeit ist. So wird M. umso schneller resorbiert, je wärmer die Umgebung ist. In dieser Eigenschaft ähnelt es dem Colchizin. Es kommt durch M. nicht nur zur Störung der Herztätigkeit, sondern auch zu einer Beeinflussung des Vagus mit Blutdrucksenkung. Sie beruht auf einer nachgewiesenen Gefäßerweiterung im Magen-Darmtratktus wie Alivisatos angibt. Auch Führer beobachtete bei i. v.-Gabe von M. bei Warmblütlern (Kaninchen) ein kontinuierliches Absinken des Blutdruckes, bis zum Tode in systolischer Kontraktur des Herzens.

Während M. auch schon in maximalen Dosen die Herztätigkeit beeinflußt, hat es auch in großen Dosen keinerlei Einfluß auf die motorischen Nervenenden (Führer).

Kleine Dosen M. per os gegeben und resorbiert werden aus den Organen rasch entfernt und sind bei der Sektion nach einigen Stunden nicht mehr aufzufinden. Dagegen ergeben große, rasch tödliche Dosen bei der Injektion Vitalfärbung der Organe, bei der peroralen Verabreichung können Kot, Harn und Galle violett erscheinen. Hieraus schließt Führer, daß der Organismus M. angreift und in veränderter, entfärbter Form ausscheidet. Mäuse sollen M. schneller entfärben als Frösche (Bagner). Auch Hefftter nimmt an, daß der größte Teil des M. den Tierkörper in veränderter (gepaarter, reduzierter) Form im Harn verläßt.

Messerschmidt und Uhlenhuth gaben experimentell mit Typhus infizierten Kaninchen M. i. v. Sie fanden dabei, daß die Typhusbazillen in der Galle abgetötet worden waren, da der Farbstoff parenteral zugeführt durch die Galle ausgeschieden wird. Weitere Versuche sind über die Giftigkeit des M. für den Warmblütlerorganismus gemacht worden und zeigen folgende Ergebnisse: 0,1 gr in Pillenform per os gegeben verursacht bei Meerschweinchen Magenperforation (Hefftter). Frommherz sah bei Kaninchen bei täglicher Verabreichung von 10 ccm einer 1proz. Pyoktaninlösung mit der Schlundsonde verminderte Freßlust mit Gewichtsabnahme. I. v. gegeben war 0,01—0,015 gr pro kg Körpergewicht für Kaninchen tödlich. Santori sah einen Hund von 7,5 kg Körpergewicht durch tägliche Gaben von 0,1 gr P. unter das Fleisch gemischt unter rapider Gewichtsabnahme, Erbrechen und Krämpfen am 13. Tag sterben. Organe waren anämisch. Weber und Krause fanden die gleiche Anämie bei mit M. vergifteten Ratten. Grandhomme dagegen verfütterte täglich ohne jeden Schaden für die Tiere 0,5 gr P. in Gerste wochenlang. Auch Stilling brachte Kaninchen, ohne wesentliche Störungen zu bemerken, Farbstoff im Futter „grammweise" bei. Aus diesen Versuchen geht die stark wechselnde Reaktionweise der verschiedenen Tiere deut-

lich hervor. So sehen wir auch beim Menschen je nach Alter, Veranlagung des Vergifteten und je nach Menge und Verweildauer des zugeführten Tintenstiftgifts eine in jedem Fall verschiedene Wirkungsweise.

An Hand folgender bisher in der Literatur beschriebener Fälle und eines an der chirurgischen Universitätsklinik Berlin beobachteten Falls soll die toxikologische Wirkung des Kopierstifts auf die Magen-Darmschleimhaut und das Eindringen des Giftes mit seinen Folge für den Organismus gezeigt werden.

Entsprechend dem schnellen Eindringen in die Konjunktiva und die Blasenschleimhaut, das oben schon beschrieben wurde, ist ein ähnlich rasches Einwirken auf die Schleimhaut des Magen-Darmtraktus bei per-oraler Verabreichung zu erwarten. Zunächst werden Nekrosen an den Schleimhautschichten auftreten, die bis zu Geschwürsbildung führen können. Dann wird es zu einer Resorption in die Lymph- und Blutbahn mit Einwirkung auf das Blut und die inneren Organe kommen. In dem nun zuerst beschriebenen Fall sind die lokalen Erscheinungen nicht so ausgeprägt wie das Bild einer allgemeinen Vergiftung.

Dieser von G i e r l i c h berichtete Fall zeigt den tödlichen Ausgang einer Methylviolettvergiftung. Es handelt sich um eine Frühgeburt im 6½. Monat, 40 cm lang, also an der Grenze der Lebensfähigkeit stehend. Nach den ersten 9 Lebenstagen, in denen sich der Säugling gut entwickelte, gelangt auf ungeklärte Weise eine Tintenstiftmine in seinen Mund. Das Kind stirbt trotz aller vorgenommenen therapeutischen Maßnahmen. Die Mutter des Säuglings wird verdächtigt, ihr Kind getötet zu haben. Wegen Mangel an Beweisen mußte sie aber wieder freigelassen werden.

Die vorgenommene Obduktion ergab folgenden Befund: Sulzige Schwellung der ganzen rechten Halsgegend mit mikroskopisch nachgewiesener Phlegmone. Milzschwellung; braune Organe; braungelbe Streifung in der Marksubstanz der Niere mit mikroskopisch sichtbarer Methhämoglobinbildung. Die Untersuchung der anderen Organe führte wegen der bereits eingetretenen sehr starken Fäulnis zu keinem verwendbaren Ergebnis. Die Untersuchung der Gazetupfer, mit denen der Mund ausgewischt worden war und der Magenspühlflüssigkeit ergab den Nachweis von M., der durch dessen im Absorptionsspektrum typisches färberisches Verhalten erbracht wird. — Aus der Menge des in Magen und Mundinhalt gefundenen M. errechnete man eine Länge der eingeführten Mine von mindestens 2,2 mm, was einer Tintengiftmasse von 9,4 mg entspricht. Der erhobene Sektionsbefund war für tödliche Tintenstiftvergiftung beweisend.

Gierlich machte, da der von ihm geschilderte Fall die einzige bisher in der Literatur bekannte Tintenstiftvergiftung mit tödlichem Ausgang war, entsprechende Versuche an Meerschweinchen. Er gab den Tieren aufgelöste Tintestiftminen zunächst per os mit folgendem Resultat: Bei den jungen Tieren traten kurz nach der Verabreichung des Giftes Erbrechen, Krämpfe mit darauffolgendem Tode ein. Die vorgenommene Sektion ergab Vitalfärbung der Organe mit starker Hyperämie; der Harn war klar, der Stuhl violett; im Blut zeigte sich Methhämoglobinbildung und Hämolyse. Die Herzvorhöfe waren prall gefüllt, bes. der rechte. Der histologische Gesamtbefund der Versuchstiere zeigte eine starke Zusammenziehung der linken Kammer, die rechte war stark erweitert. Hyperämie aller Organe bis zur Stase, Hämolyse und dadurch Anämie, die trübe Schwellung und Verfettung des Parenchyms zur Folge hat. Die Leber zeigte schwere Nekrosen; im Magen fand sich starke Hyperämie und ausgedehnte Nekrosen der oberen Schleimhautschichten.

Es besteht eine große Ähnlichkeit dieses Befundes mit dem einer akuten Nitrobenzolvergiftung. Hierüber hat Petri tierexperimentell gearbeitet. Er fand bei den Nitrobenzolvergiftungen der akuten Anilinvergiftung ähnliche Bilder bestehend aus: Blutungen in die Organe, Methhämoglobinbildung, Hämoglobinzerfall, Sauerstoffverarmung der Gewebe mit folgender Verfettung der Parenchyme. Außerdem zeigte sich starke Blutüberfüllung im Verdauungstraktus.

Bei alten Tieren, denen Gierlich dieselben Mengen des Tintenstiftgiftes per os verabreichte, führte die Giftwirkung nicht zum Tode. Es traten nur vorübergehende Vergiftungserscheinungen und Blaufärbung der Applikationsstellen auf. Bei der Sektion dieser Tiere nach gewaltsamer Tötung einige Stunden nach ihrer Vergiftung fand Gierlich keine Vitalfärbung der Organe und keine Nekrosen oder Verfettungen der Parenchyme. Er fand demnach die gleichen Ergebnisse bei seinen Untersuchungen wie Führer: erwachsene Tiere können das Tintenstiftgift ohne wesentliche Schädigung des Allgemeinbefindens und ohne Hinterlassung von Organschäden im Harn ausscheiden. Sie können es entfärben und verarbeiten, während den jungen Tieren diese Fähigkeit fehlt. Sie gehen deshalb unter den oben beschriebenen Erscheinungen zu Grunde.

I. v. oder intraperitoneal gegeben erfolgt durch M. sowohl bei alten wie auch bei jungen Tieren schnellster Tod. Die Sektion ergibt Organe, die sowohl makroskopisch als auch mikroskopisch nicht vitalgefärbt sind. Sie zeigen aber sonst den gleichen Befund wie die der durch perorale Gaben tödlich vergifteten Tiere. Dem-

nach muß das hier farblose Agens dem M., das in den anderen Fällen gewirkt hat, toxikologisch nahe stehen.

Da der Nierenbefund des vergifteten Kindes und der Befund der anderen Organe, der wegen der bereits eingetretenen Fäulnis nicht sicher zu erheben war, mit den Sektionsbefunden der durch M. vergifteten jungen Tiere übereinstimmte, war unter Verwertung der Tierexperimente anzunehmen, daß der Tintenstift den Tod des Säuglings verursacht hatte.

Aus dem eben beschriebenen Fall und den Tierexperimenten geht folgendes hervor: M. ist ein Blut und Zellgift für den Warmblütlerorganismus. Es wird in die Blutbahn in entfärbter vielleicht entgifteter Form aufgenommen. Der jugendliche Körper besitzt eine geringere Abwehrkraft als der erwachsene. Letzterer kann größere Mengen des Giftes entfärben und entgiften ohne selbst Schaden zu erleiden. Der junge Organismus dagegen, durch die gleichen Mengen geschädigt, geht beim Versuch der Abwehr zu Grunde. Es besteht also bei ihm eine Resistenzverminderung gegen das Tintenstiftgift.

Eine erhebliche Schädigung des Magen-Darmtraktus durch einen Kopierstift entstand folgendermaßen: Aus Spaß wurden einem Mann Kopierstiftminen in ein Beefsteak getan. Die Gesamtlänge des auf diese Weise in den Magen gelangten Minenteils betrug etwa 3 cm. Bei dem bis dahin magen- und darmgesunden etwa 30jährigen Mann traten bald darauf acute Vergiftungserscheinungen auf. Es folgten gastritische Beschwerden, die sich im Laufe der Wochen zu typischen Ulcusbeschwerden manifestierten. Nach 5 Monaten wurde ein etwa bohnengroßes Ulcus ventriculi operiert. Der Patient stellt Schadensersatzansprüche. Ilkhoff, der diesen Fall beschreibt, hat daraufhin tierexperimentell die Ergebnisse der Verfütterung von Tintenstift geprüft. Bei der Tötung der Tiere fanden sich regelmäßig kleinste Schleimhautdefekte bis Geschwüre im Magen oder Duodenum. Sie erwiesen sich histologisch als trübe Schwellung, entzündliche Hyperämie bis Nekrosen. Die Versuche wurden an Hunden gemacht, bei denen sonst Ulcera an Magen und Duodenum sehr selten beobachtet worden sind. So zog Ilkhoff den Schluß, daß das Methylviolett des Tintenstifts für die Entstehung des Magengeschwürs bei den Hunden verantwortlich zu machen war. Auch das bei dem Patienten festgestellte Ulcus wurde in ursächlichen Zusammenhang mit der Tintenstiftvergiftung gebracht und die Schadenersatzansprüche des Patienten zivilrechtlich anerkannt.

Das im Kopierstift enthaltene M. ist, wie zu Beginn der Arbeit schon erwähnt wurde, ein Anilinderivat von alkalischer Reaktion. Damit wurde seine auf die Gewebe so schädliche Wirkung erklärt. Auch am Darm führen die durch die Einwirkung von M. verursachten Verätzungen zu erheblichen Schädigungen. Sie erweisen sich pathologisch-anatomisch anfänglich als Nekrosen, nach deren Abstoßung es zu torpiden, schwerheilenden Geschwüren kommt. Dem Chemismus dieser Vorgänge entsprechend ist es selbstverständlich, daß die Schädigungen an den Stellen alkalischer oder nur schwach saurer Reaktion am stärksten sind. So finden sich die meisten Verätzungen in der Gegend des Antrum pylori oder im Duodenum. Dies haben ja auch die Tierversuche von Ilkhoff gezeigt, der die entstandenen Ulcera bei den Hunden stets am Duodenum fand.

Bei dem nun folgenden Fall handelt es sich um eine seltene Beobachtung Kargers an der Berliner Universitätskinderklinik, die Neuland veröffentlicht hat. Er zeigt das Eindringen der Anilinfarben durch die Magenschleimhaut und ihr Übergreifen auf den Kreislauf bei einem 4jährigen Knaben. Dieser verschluckte während des Spielens eine Tintenstiftmine. Zunächst trat sehr bald blaue Verfärbung der Haut und sichtbaren Schleimhäute auf; wobei der Junge nur über Kopfschmerzen klagte. Da der Vorgang beobachtet worden war, konnte die Diagnose sehr schnell gestellt werden, die sonst wahrscheinlich bei den geringgradigen Symptomen auf Schwierigkeiten gestoßen wäre. Bei der sofort vorgenommenen Ausheberung und Spülung des Magens wurde violettgefärbter Inhalt gefunden. Durch diese sofort eingeleitete Therapie konnte eine weitere Resorbtion des Giftes verhindert werden. Es trat nach 24 Stunden völlige Genesung ein.

In diesem Fall traten die Allgemeinerscheinungen in den Vordergrund; die blaugraue Verfärbung der Haut und sichtbaren Schleimhäute, die in verschiedenen Nuancen beobachtet wird, war auch hier das erste Symptom der Erkrankung. Sie kann verschieden schnell nach der Aufnahme des Farbstoffgiftes in Erscheinung treten. Es wurden Inkubationszeiten von 10 Minuten bis zu 8 Stunden beobachtet; dasselbe gilt für das Auftreten der allgemeinen Krankheitserscheinungen.

In dem nun folgenden von uns beobachteten Fall handelt es sich um den Verbrecher L., der schon früher einige Male Messer und Gabeln verschluckt hatte und sich nun wieder zum Zwecke der Selbstbeschädigung Teile einer Kopierstiftmine in die Bindehaut-

säcke beider Augen gesteckt und anschließend einen Kopierstift mit Hülse verschluckt hatte. Der Augenzustand (schwerste Methylviolettverätzung beider Augen mit Gefahr der Erblindung) verlangte sofortige operative Maßnahmen bei der einige Stunden später erfolgten Entdeckung. L. wurde deshalb der Universitätsaugenklinik Berlin Ziegelstraße zugeführt. Es fand sich schwerste M.-verätzung mit Verfärbung und Zerstörung der Bindehäute und Hornhäute beider Augen. Die Vorderkammer und tieferen Abschnitte waren nicht zu beurteilen. Nach Entferung der noch im Bindesack liegenden Minenstücke wurde sorgfältige mit H_2O, Salzsäurealkohol und 5 % Tanninlösung gespült. Anschließend wurde die verätzte Bindehaut entfernt und durch transplantierte Mundschleimhaut ersetzt.

Da der Patient angab, noch ein Messer und eine Gabel verschluckt zu haben, wurde er der chirurgischen Klinik Ziegelstraße nach Beendigung der Augenbehandlung zugeführt. Dort wurde zunächst eine Durchleuchtung des Abdomen vorgenommen zur Erhärtung der Diagnose und genauen Lokalisation des Fremdkörpers. Es fand sich in der Gegend des Duodenum der Schatten einer Bleistifthülse; sonst keine Fremdkörperschatten. Es wurde zur Entfernung der Hülse eine Lapratomie vorgenommen. Aus dem Operationsbericht der Klinik:

Operateur Dozent Dr. Domrich. Es fanden sich ausgedehnte Hautnarben im Bereich des Bauches. In Evipan-Äthernarkose wird ein etwa 25 cm langer Schnitt im Oberbauch gemacht. Ausgedehnte Verwachsungen besonders des Dickdarms mit der Umgebung; der Dünndarm war frei, Im Duodenum retroperitoneal ließ sich der Fremdkörper tasten. Er konnte nach einfacher Incission herausgenommen werden. Es handelte sich um einen etwa 6 cm langen Tintenstift mit einer Hülse auf dem nichtangespitzten Ende. Naht der Incissionsstelle, Tabaksbeutelnaht und nochmalige peritoneale Deckung und Versenkung. Naht des Peritoneums, Subcutannaht, Hautnaht, Elastoplastverband im Bereich des Oberbauch. Da der Tintenstift mit dem angespitzten Ende im Darmlumen lag und so seine Mine mit der Darmschleimhaut in Berührung gekommen war, ist zu erwarten, daß sich Verätzungen der Schleimhaut entwickeln. Nach glattem Operationsverlauf Wohlbefinden des Patienten. Die Verbände sowohl des Bauches wie auch der Augen bleiben einige Tage liegen. Die Augen zeigen beim Verbandwechsel folgenden Befund: Transplantierte Schleimhautlappen bis auf einen am rechten Bulbus gelegenen anscheinend angewachsen. Hornhaut beiderseits mäßig getrübt. Blepharoconjunktivitis und frische Hornhautinfiltrate beiderseits. Rechts beginnende Phtisis bulbi (kein Lichtschein), links geringe Infiltration der Hornhaut.

An den auf die Operation folgenden Tagen hat der Patient von seiten des Darms keinerlei Beschwerden. Stuhl: o. B., Harn: Sacch.-, Albumen-, Urobilinogen-, Urobilin-; keine violette Verfärbung von Stuhl und Harn. Puls und Temperatur bewegen sich stets in normalen Grenzen. Auch sonst kann von Seiten des Kreislaufs und des Herzens keinerlei krankhafter Befund erhoben werden. Leber und Milz nicht vergrößert. Appetit gut.
Glatter Heilverlauf der Operationsnarbe, allgemeines Wohlbefinden bis auf die Schmerzen der Augen. In den folgenden Tagen zeigt sich eine zunehmende Verschlechterung des rechten Auges, das wegen der Gefahr der Phtisis enukleiert werden muß. Das linke Auge dagegen heilt unter Hinterlassung von geringen Hornhauttrübungen ab.
Auch in den nächsten Wochen zeigt sich vom Darm her keinerlei Komplikation. Es ist also durch die vorgenommene Operation die lokale Tintenstiftverätzung koupiert worden und eine Allgemeinschädigung des Organismus durch das M.-Gift restlos verhindert worden. An den Augen dagegen konnte trotz einer bestmöglichen Behandlung, da radikal-operativ nicht eingegriffen werden konnte, eine schwere Schädigung durch das M. nicht verhindert werden.

Zusammenfassung.

An Hand der bisher in der Literatur bekannten Fälle und des von mir beschriebenen Falls unter Verwendung der Tierversuche kann man zusammenfassend folgendes über die Tintenstiftschädigungen sagen: Es handelt sich zunächst um eine toxische Schädigung. Vom Orte der Verletzung aus wird das M. resorbiert und gelangt durch die Blut- und Lymphbahn in die einzelnen Organe. Bei jungen Individuen führt, wie der von Gierlich beschriebene Fall zeigt, die Schädigung zum Tode durch Blut- und Herzschädigung. Beim etwas älteren, widerstandsfähigeren Organismus kann durch sofortige radikale Entfernung des M. die schädigende Wirkung verhindert werden.

Bei älteren Organismen führt die Einwirkung des Giftes, wie der von Ilkhoff beschriebene Fall und die Tierversuche beispielsweise zeigen, zu vorübergehender allgemeiner Schädigung und zur Bildung von Magen- und Darmgeschwüren. Um diese Schädigungen zu vermeiden, ist eine sofortige, radikale Entfernung der Tintestiftmine erforderlich. Dies geht aus dem von mir beschriebenen Fall eindeutig hervor, bei dem es durch Operation etwa 8—10 Stunden nach Einverleibung der Mine zur schnellen und dauernden Heilung des Kranken kam.

Da nur den basischen Anilinfarben die schädigende Wirkung zukommt, erscheint es zweckmäßig, diese durch unschädliche saure Salz- oder Beizenfarbstoffe zu ersetzen.

Herrn Dozent Dr. med. Domrich möchte ich für die Überlassung der Arbeit meinen besten Dank sagen.

Literaturverzeichnis.

Alivisatis: zitiert bei Führer.
Bechshöff: Zbl. f. Chir. 1929, 50.
Beckh: zitiert bei Penzold.
Bock: Zbl. f. Augenheilkunde, 1904, April.
Bagner: zitiert bei Heffter.
Erdheim: Arch. f. kl. Chir. Bd. 106 und 113.
Frommherz: Diss. Stuttgart 1912.
Führer: Arch. f. exp. Path. u. Pharm. 1912, 69 u. 1908, 59.
Gartenmeister: Zbl. f. Chir. 1926, 27.
Glaß: Dtsch. med. Wochenschrift 1922, 41 und 1935, 31.
Glaß u. Krüger: Zbl. f. Chir. 1925, 11.
Deutsche Zeitschrift f. Chir. 1925.
Gierlich: Deutsche Ztschr. f. d. ges. Ger. Medizin 1925, 42, Bd. 25
Gminder: Arch. f. Schiffs- u. Tropenhygiene 1938, 17.
Gräflin: Ztschr. f. Augenheilkunde 1903, 10.
Grandhomme: zitiert bei Heffter.
Hansen & Selletin: Klin. Wochenschrft. 1938, 42.
Harff: Diss. Berlin, 1936.
Heffter: Handbuch d. exp. Pharm. 1923, Bd. 1.
Ilkoff: Dtsch. med. Wochenschrft. 1932, 17.
Japha: Münch. med. Wochenschrft. 1915, 40.
Jähnicke: Fortschritt der Medizin, 1890, 8.
Karger: siehe Neuland.
Kurokawa: Annals of Ophthalm, S. 171.
Kuwahara: Arch. f. Augenheilkunde 64, Heft 2.
Lustwerk: Semaine medicale, 1902, S. 96.
Messerschmidt & Uhlenhut: Dtsch. mediz. Wochenschrift 1920.
Meyer: Med. Klinik, 1935, 31 u. 87.
Mandel: ref. Dtsch. Zaschrft. f. ger. Medizin, 1931, Ref. 122.
Natanson: Ztschrft. f. Augenheilkunde, Bd. 11, S. 312.
Neuland: Med. Klinik, 1921, Nr. 30.
Oloff: Münch. med. Wochenschrft. 1916.
Overton: Jahrbuch f. wissenschftl. Botanik 1900, Nr. 34.
Perez: Zbl. f. Chir. 1931, 61.
Penzold: Arch. f. exp. Path. u. Pharm. 1890, 26, S. 310.
Pietskowski: Arch. f. exp. Path. u. Pham. 1917, 81.
Racz: Deutsche med. Wochenschrft. 1926, 56.
Rizvas: Zbl. f. Chir. 1930.
Santori: Moleschotts Untersuchung zur Naturlehre, 1895, 15. Zitiert bei Heffter.
Stilling: Arch. f. exp. Pathol. 1891, 28, S. 351.
Stifel: Journ. Americ. Med. Assoc. 72, 1919, S. 395.
Thomson: Münch. med. Wochenschrft. 1921, Nr. 13.
Vogt: Ztschrft. f. Augenheilkunde, 1905, Bd. 13 u. 15.
Weber & Krause: zitiert in Heffter.
Wolff: Klin. Merkblatt d. Augenheilkunde, 85, S. 548.

Lebenslauf.

Geboren wurde ich, Maria, Emilie Kittel, am 6. Juli 1914 in Dresden als Tochter des damaligen Finanzamtmanns Dr. Theodor Kittel und seiner Ehefrau Gertrud, geb. Francke. Die erste Schulausbildung erhielt ich am Goethelyzeum in Berlin-Lichterfelde. Darauf besuchte ich die Deutsche Oberschule zu Berlin-Zehlendorf, wo ich dann im Februar 1932 die Reifeprüfung bestand.

Die ersten Semester meines medizinischen Studiums verbrachte ich in Berlin und München, wo ich im Herbst 1934 das Physikum machte. Die klinischen Semester studierte ich in München, Kiel und Berlin, wo ich am 17. Dezember 1937 die ärztliche Staatsprüfung bestand. Als Medizinalpraktikantin war ich beschäftigt an der chirurgischen Universitätsklinik München (Prof. Dr. Magnus) bis 31. Mai 1938, an der Universitätsaugenklinik Berlin (Prof. Dr. Löhlein) vom 1. 6. 38 bis 31. 8. 38 und dann vom 1. 9. 1938 bis zum 31. 12. 1938 an der 1. med. Klinik der Charité (Prof. Dr. Siebeck). Die Approbation erhielt ich am 1. 1. 39.